



STEDELIJK ZIEKENHUIS  
ROESELARE

# Osteoporose - kyphoplastie

Dr K Willems

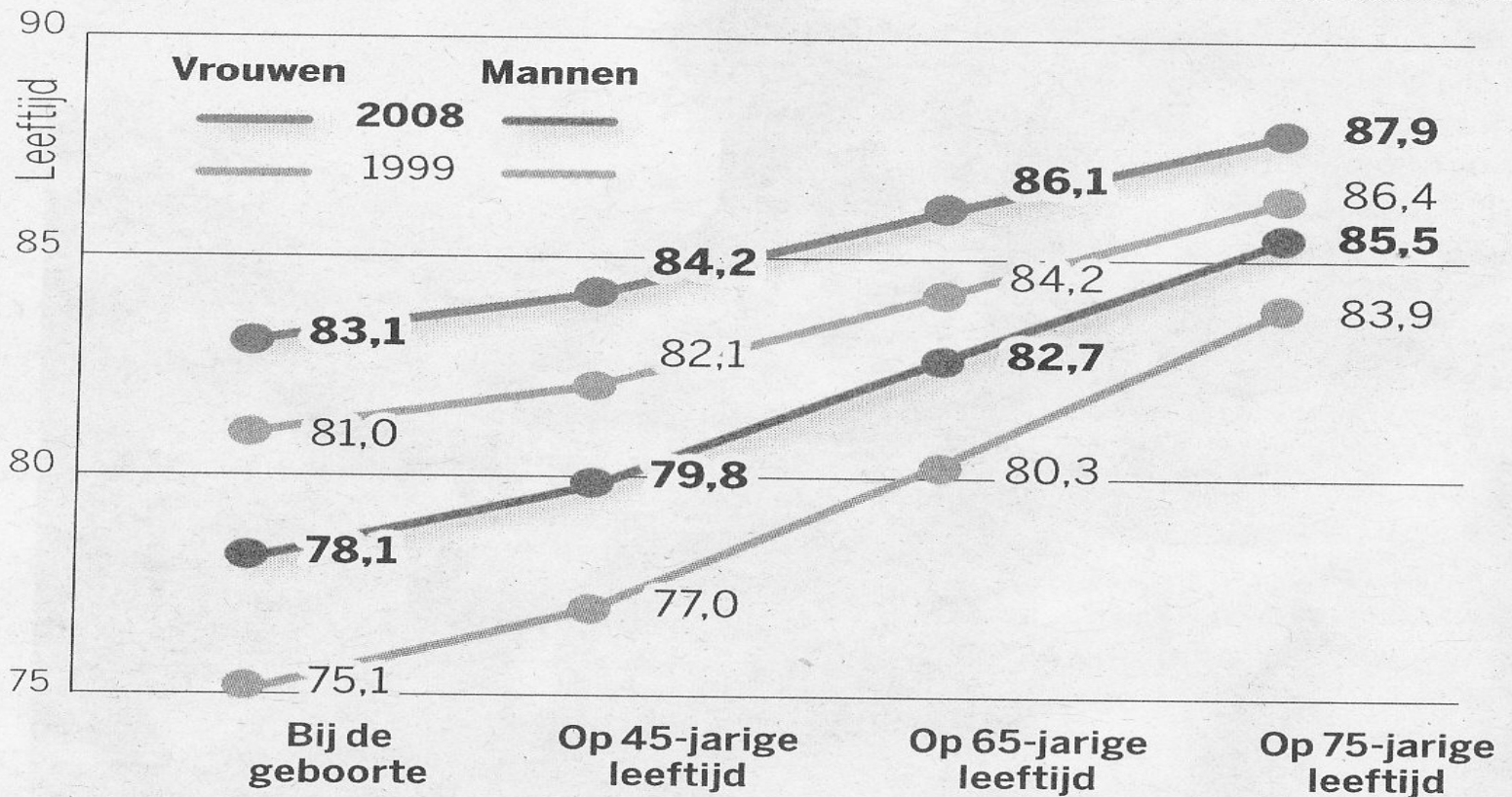
Orthopedie-revalidatie

Stedelijk Ziekenhuis Roeselare



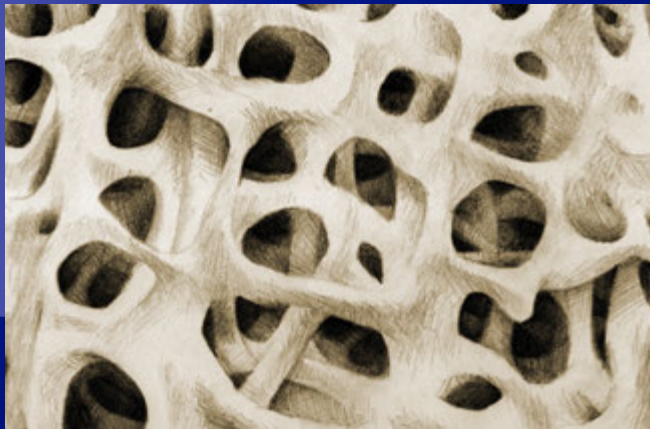
# Standaard 18-9-2010

## Levensverwachting blijft stijgen

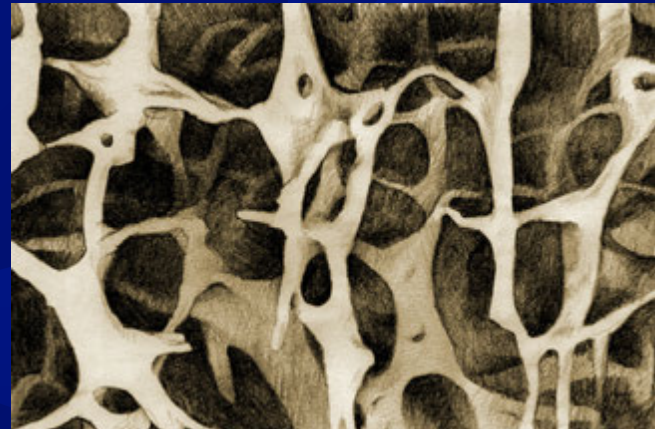


# Osteoporose

Normaal bot



Osteoporotisch bot





Number

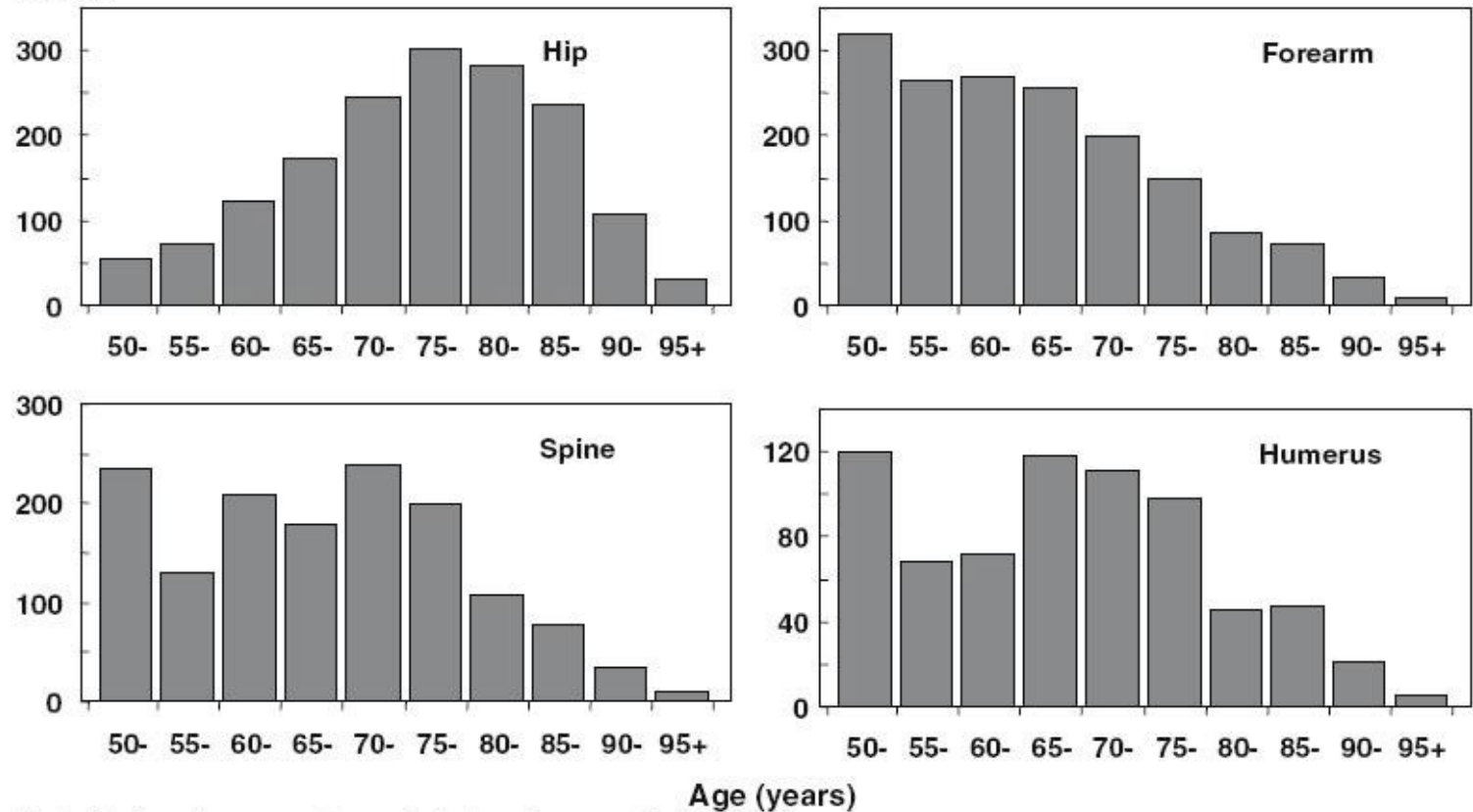
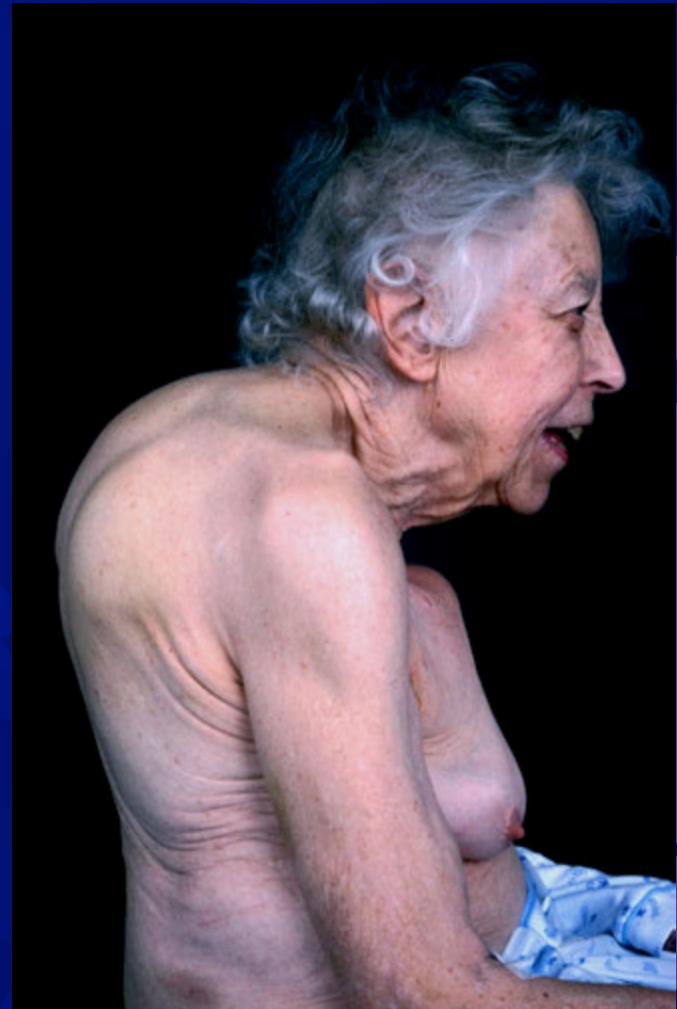

Fig. 1 Number of common osteoporotic fractures by age worldwide in 2000

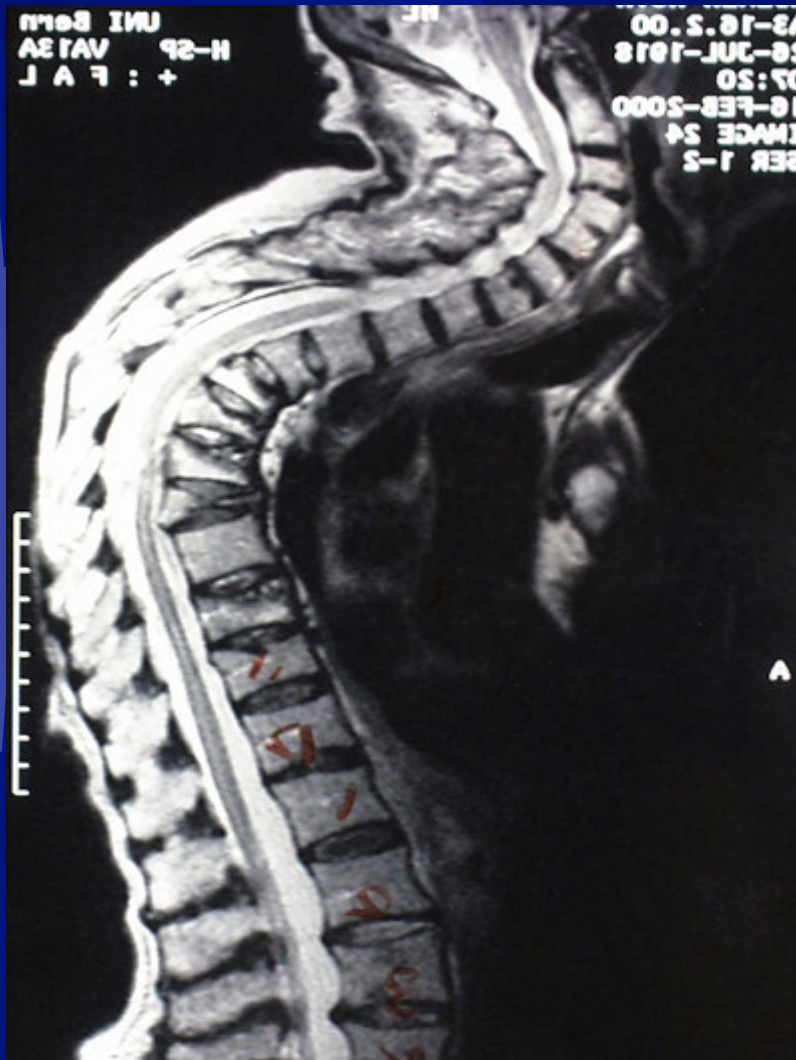
# CASUS

- ✦ 78 jaar, vrouw
- ✦ Pijn dorsale wervelzuil sinds enkele weken
- ✦ Geen ischialgie
- ✦ Stappen ok
- ✦ Geen tintelingen



- ✦ Opstarten pijnmedicatie (analgetica)
- ✦ Nachtelijke pijn/vermagering (uitstluiten red flags)
- ✦ Beeldvorming

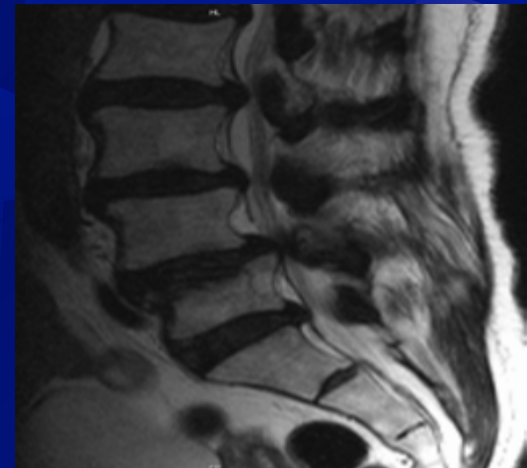




RX : diagnose-lokalisatie

MRI / CT

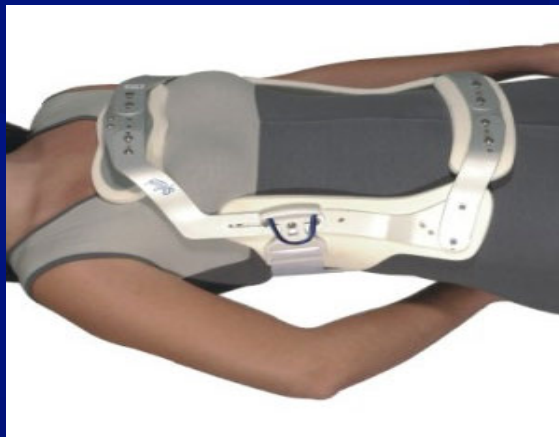Posterieure muur bewaard?  
ruggemerg niet bedreigd?



STEDELIIK ZIEKENHUIS  
ROESELARE

# Behandeling van osteoporotische indeukingsfractuur

- ✦ Gekende osteoporose? DEXA- meting
- ✦ Pijnmedicatie/Miacalcic
- ✦ Corset
- ✦ relatieve bedrust/ mobiliseren

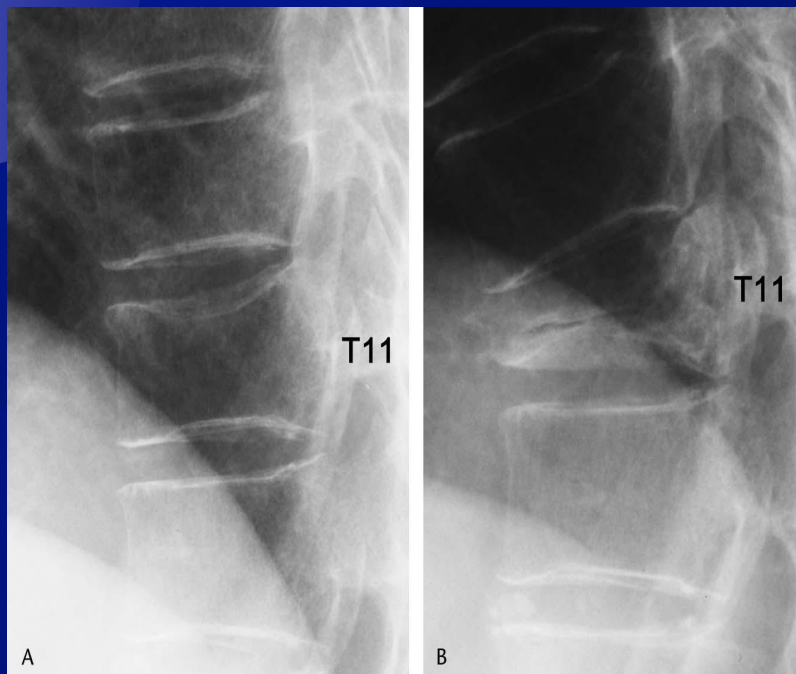




# Natuurlijke evolutie?

Niet voorspelbaar bij wie maar 31 % blijft pijn behouden

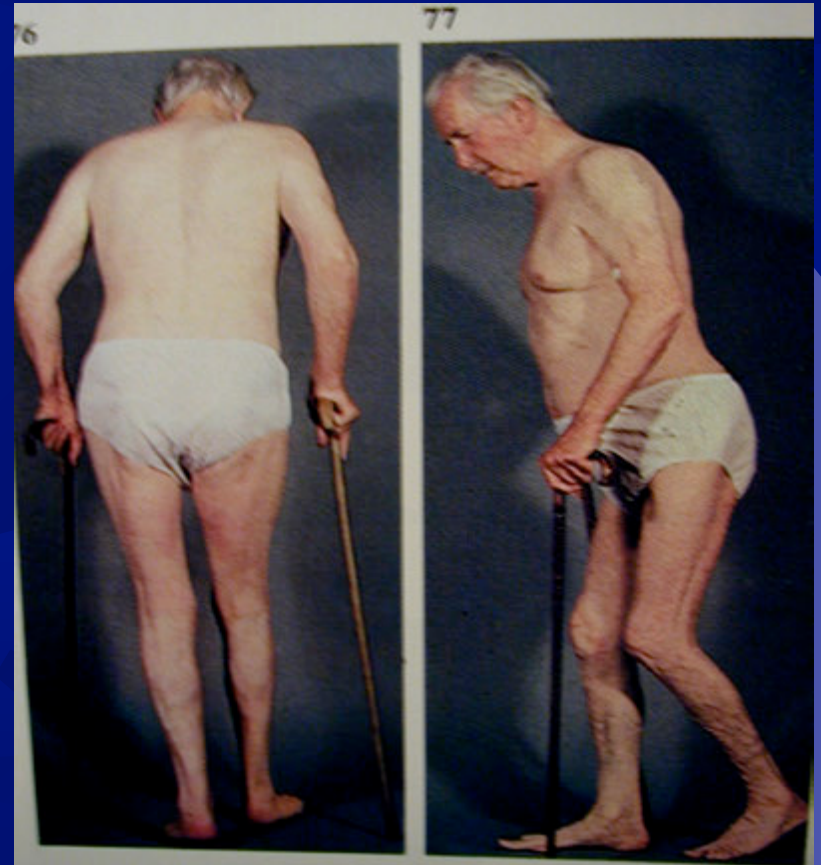*J Vasc Interv sept 2010 Klazen et al*



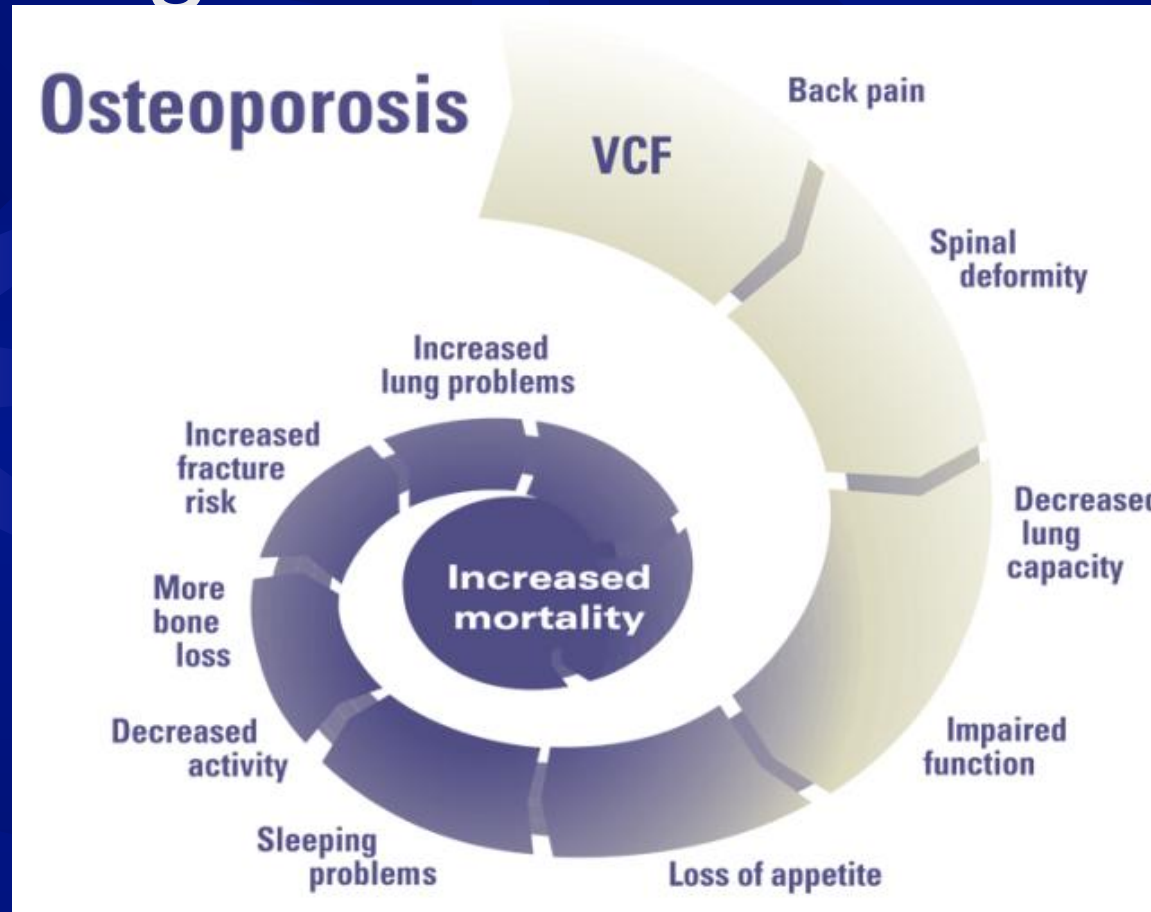
STEDELIJK ZIEKENHUIS  
ROESELARE

# Pijn thv wervelfractuur door

- ✦ Pseudarthrose thv fractuur(kummell disease)
- ✦ spierzwakte
- ✦ Kyfoserig
- ✦ Secundaire facet arthrose
- ✦ 1 op 3 fracturen symptomatisch



# Gevolgen




# Beperkingen conservatieve therapie

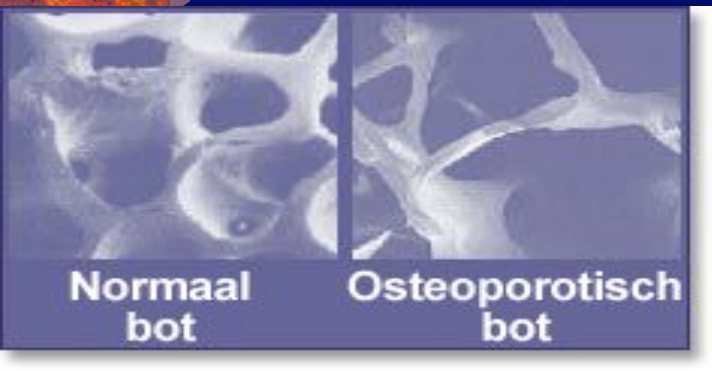- ✱ Chronisch rugpijn en verlies functionaliteit
- ✱ Kyfose
- ✱ Verslechtering longfunctie
- ✱ Verlies evenwicht

Neerwaartse spiraal : mortaliteit 23%

Preventief ?



# Risicofactoren voor osteoporose



- ✦ Levenstijl : roken en alcohol
- ✦ Voeding : calcium
- ✦ Lichaamstype : smalle kleine botten breken gemakkelijker
- ✦ Vitamine D : zonlicht
- ✦ Erfelijkheid
- ✦ Beweging : belasting versterkt bot
- ✦ Ziektes : hormonaal (paget), kanker (multipiele myeloma, botmeta's), diabetes

Ca+Vit D

Botopbouw  
stimuleren



Afbraak  
verminderen



- ✱ Bifosfonaten
- ✱ SERM'S
- ✱ Denosumab

Strontiumranelaat  
teriparatide

# Resorptie-remmers

- ***SERM's: raloxifene (Evista)***

- dagelijks 1 tablet
- vermindert risico op bep borstca

- ***Bifosfonaten***

- peroraal/ IV
- Alendronaat (Fosamax)-  
risedronaat (Actonel)-  
ibandroninezuur (Bonviva IV)
  - VW: T- score < -2.5 LWZ-  
heup OF wervelindeuking  
min. 4mm of 25%







NEU FÜR  
POSTMENOPAUSALE  
OSTEOPOROSE

Aclasta® - die  
einmal jährliche  
Infusion für starke  
Osteoprotektion

**Aclasta®**  
zoledronic acid 5 mg  
solution for infusion  
Over Injection, Verdünnung Chloroplatinat.

- **zoledroninezuur ACLASTA**

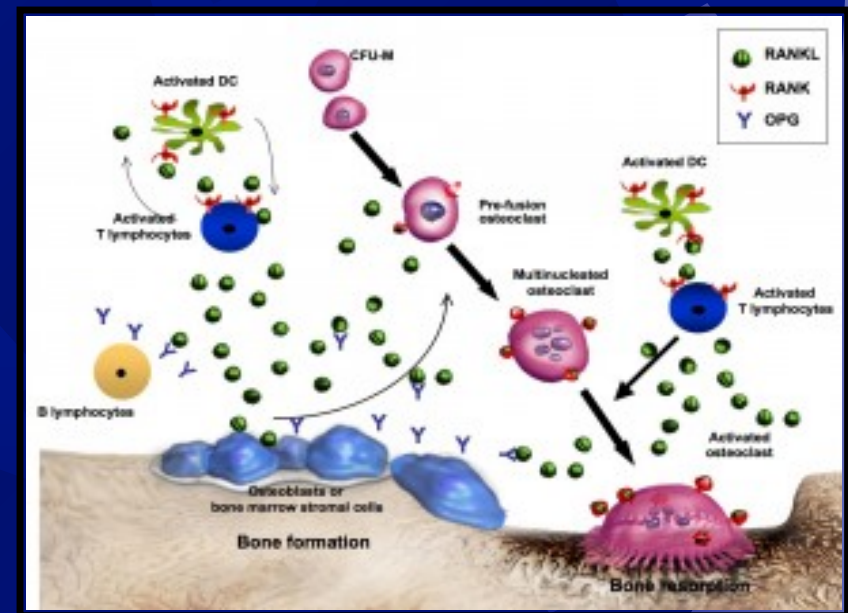
- 1x/jaar IV dagZH
- creatinineclaring > 35 ml/min
- griepaal syndroom
- VW: T- score < -2.5 LWZ- heup OF wervelindeuking min. 4mm of 25% OF heupfractuur



STEDELIJK ZIEKENHUIS  
ROESELARE

# ★ Nieuw!! *Denosumab (Prolia)*

- ★ Biological: humaan anti lichaam
- ★ Werking op RANK ligand
- ★ Terugbet post menopauzale vrouw vanaf febr
- ★ 2x/j subcutaan inj



# Botopbouwende medicatie

- Strontiumranelaat (Protelos)

- dagelijks 1 zakje 's avonds
  - VW: > 80 jaar EN T-score < -2.5 LWZ- heup OF wervelindeuking min. 4mm of 25%

- Teriparatide (Forsteo)

- synthetisch PTH
- dagelijks 1x SC, 18 maanden
  - VW: min 12m R/ bifosfonaat of SERM EN T-score < -2.5, DEXA max 6m voor aanvraag EN min 2 wervelfracturen



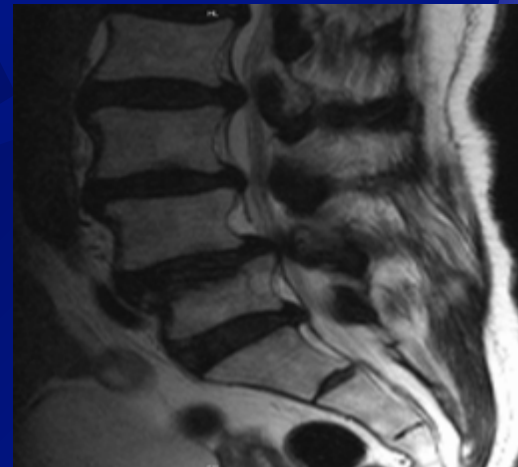
# TERUGBETALINGSVOORWAARDEN BOTDENSITOMETRIE 08/10

- VROUW > 65J MET HEUPFRACTUUR BIJ 1<sup>E</sup> OF 2<sup>E</sup> GRAADSFAM
- 1 OF MEER RISICOFACTOREN
  - NT ONCOL LOW IMPACT FRACTUUR
  - ANTEC VAN PERIFERE LOW IMPACT FRACTUUR UITZ VINGERS, TENEN; SCHEDEL, GELAAT OF CWZ
  - CS- R/ > 3M EQUIVALENT VAN > 7.5 MG PREDNISOLENE/D
  - ONCOL PAT ONDER ANTI- HORM R/ OF MENOPAUZE DOOR ONCOL R/
  - MINSTENS 1 VAN VOLG RISICOFACT
    - RA
    - EVOLUTIEVE NT R/ HYPERTHYROIDIE
    - HYPERPROLACTINEMIE
    - LANGDURIG HYPOGONADISME
    - RENALE HYPERCALCIURIE
    - PRIM HYPERPARATHYROIDIE
    - OSTEOGENESIS IMPERFECTA
    - CUSHING DISEASE
    - ANOREXIA NERVOSA
    - MENOPAUZE < 45J



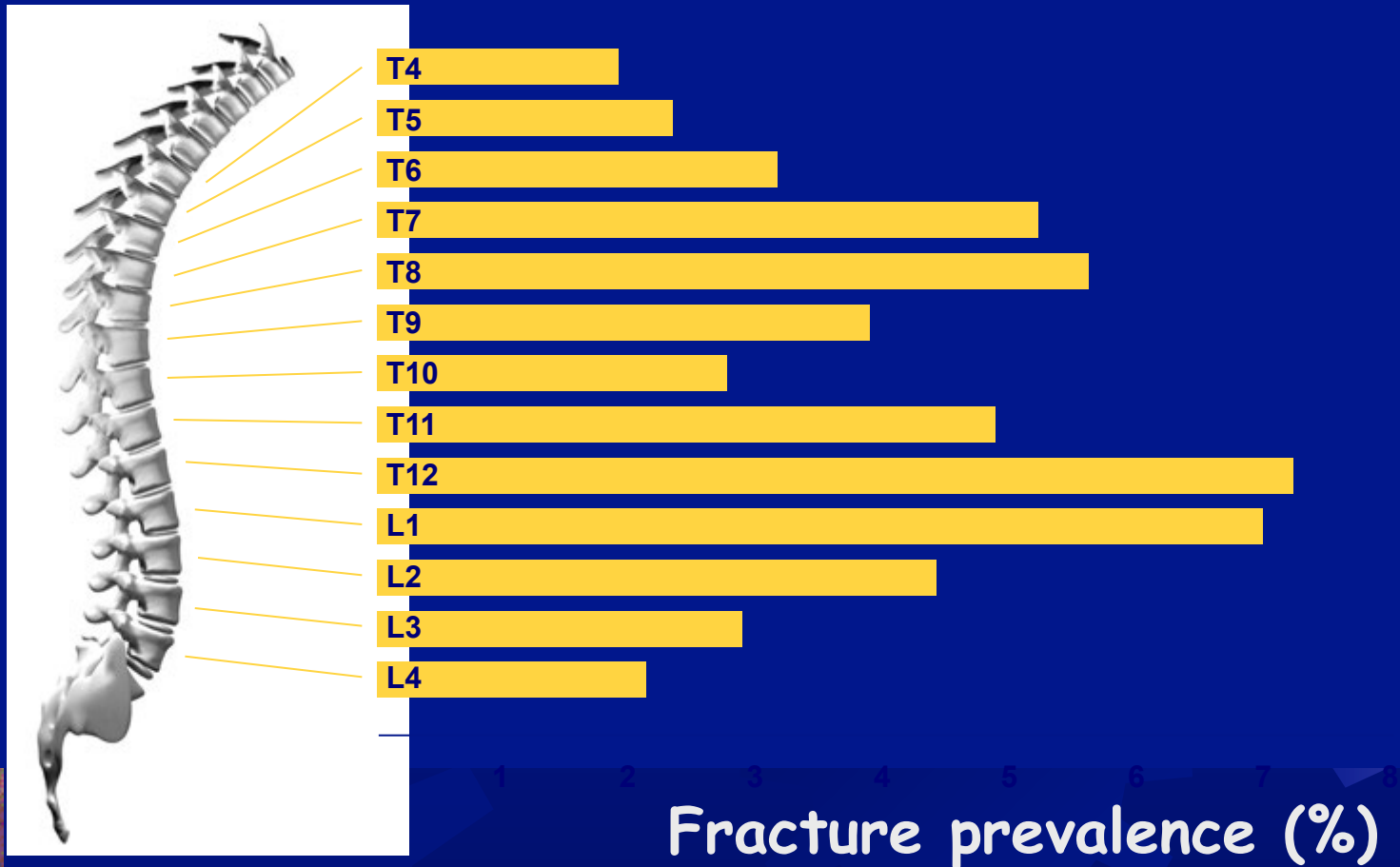
# Bij falen conservatieve therapie...

- ✦ Beeldvorming beslissend in open chirurgie of percutane techniek



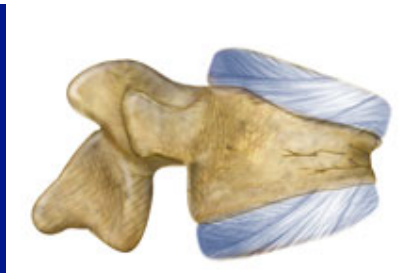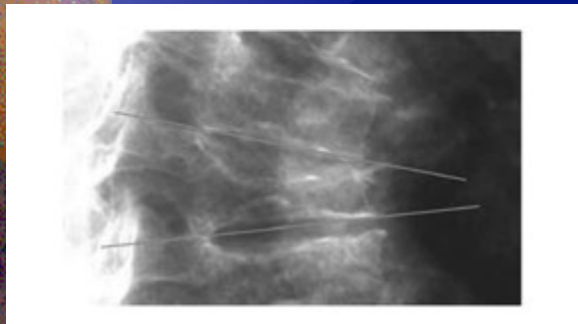


# Incidentie van wervelfracturen

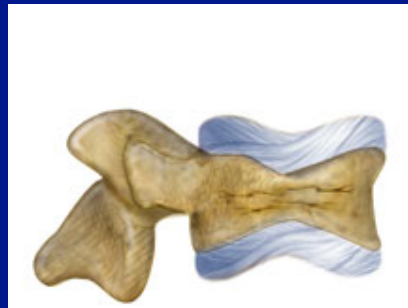
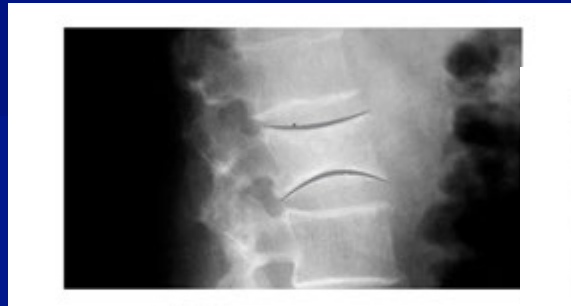

# 3 types van wervelfracturen

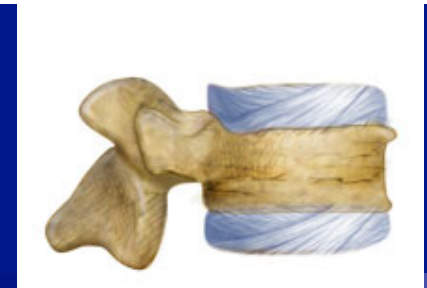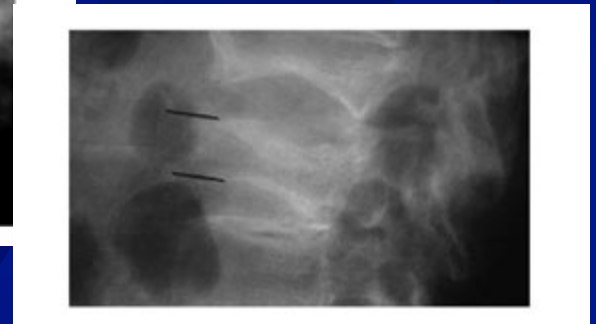Wedge



Biconcave



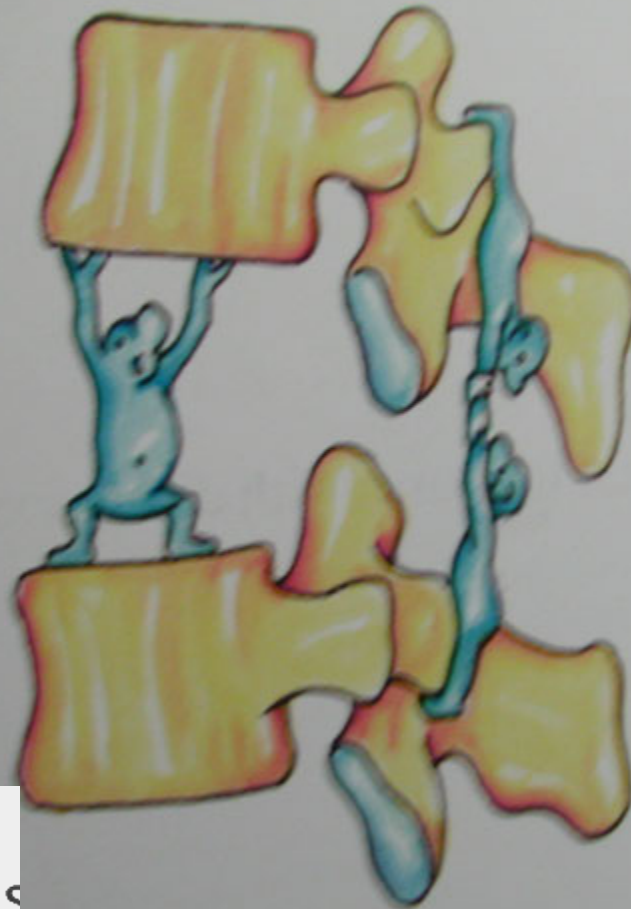Crush



Wedge



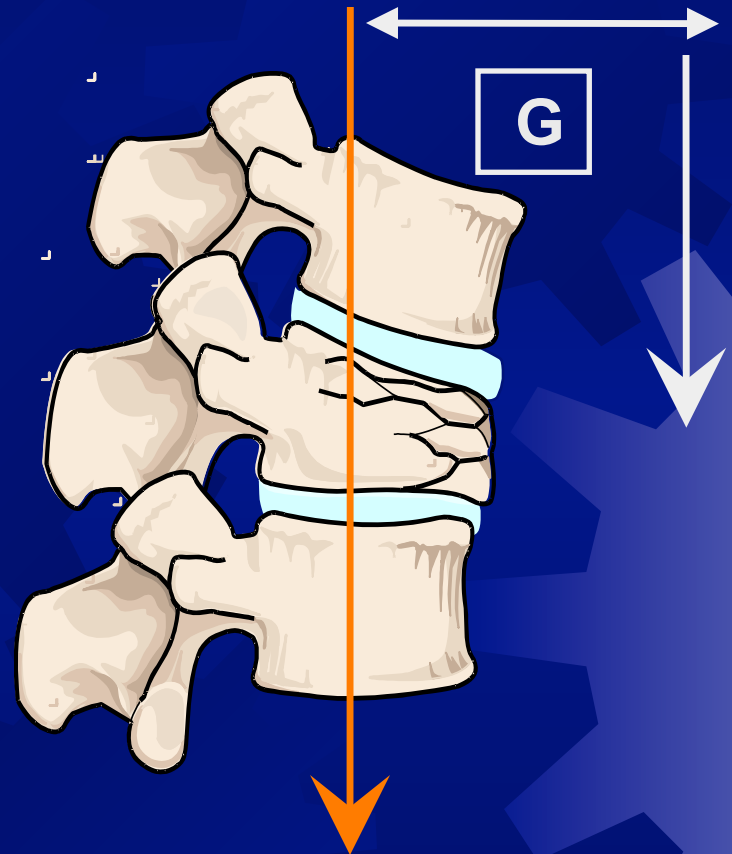
anterieure kolom voor torsie en compressie  
posterieure kolom tensile krachten en torsie

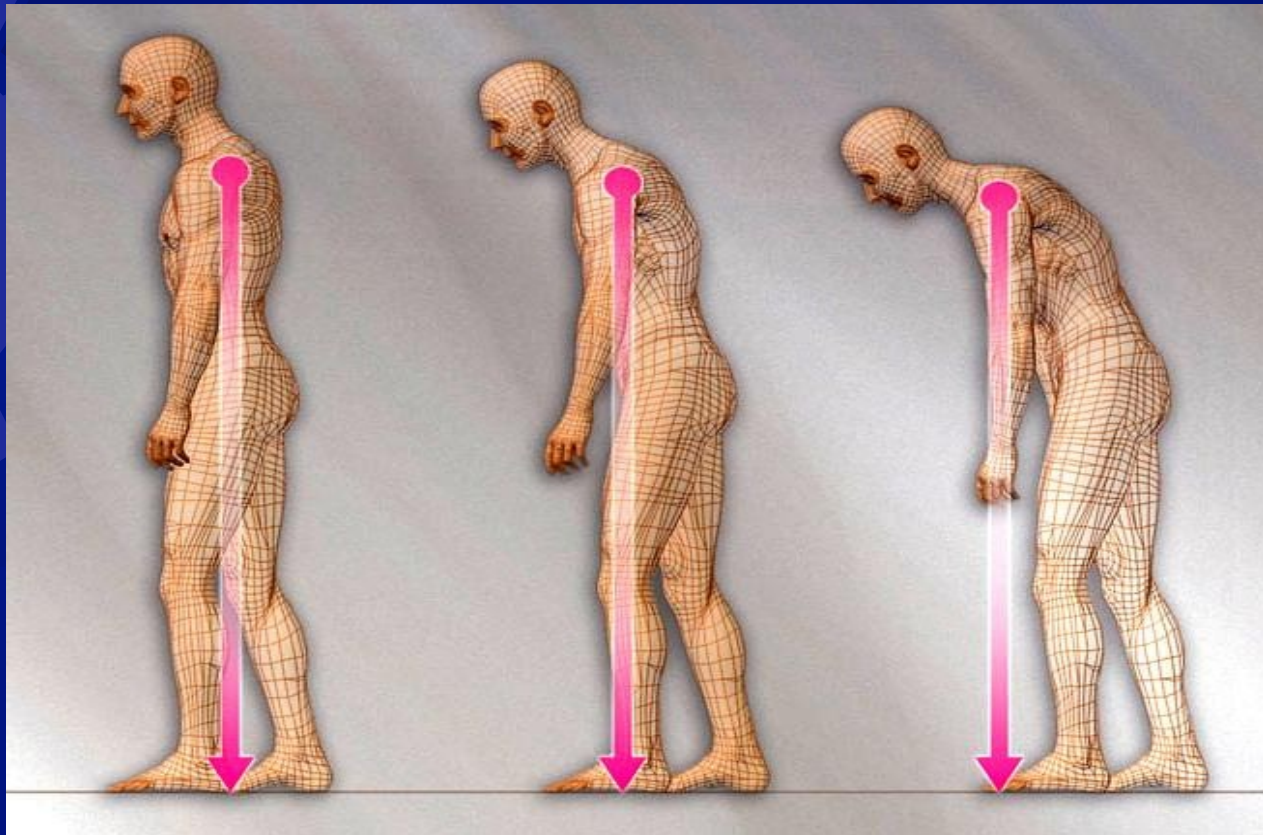




# Biomechanica van wervellichaam fracturen

- ☀ centrum van zwaartekracht schuift anterior ( $G$ )
- ☀ Grote buig vector komt tot stand
- ☀ Posterieure spieren en ligamenten moeten tegen de vergrote buig vector weerstand bieden
- ☀ Osteoporotisch anterieure wervelkolom moet weerstand bieden aan grotere compressiekrachten en is al verzwakt

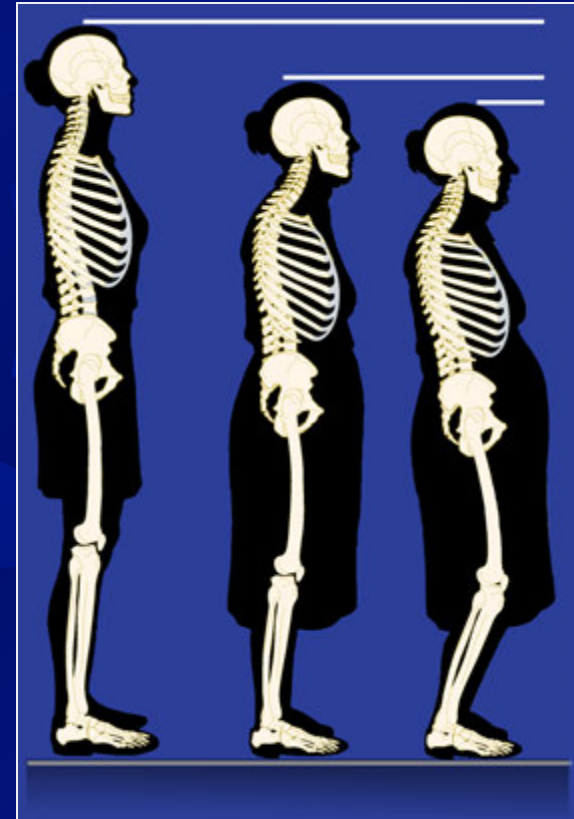




# Biomechanica van wervellichaam fracturen

- ✦ Verandering in balans<sup>1</sup>
- ✦ Toegenomen spierzwakte<sup>1</sup>
- ✦ Toename risico voor vallen en bijkomende fracturen<sup>1</sup>

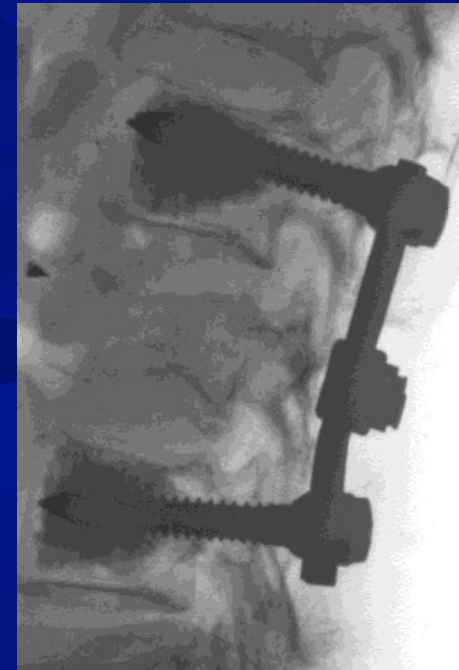
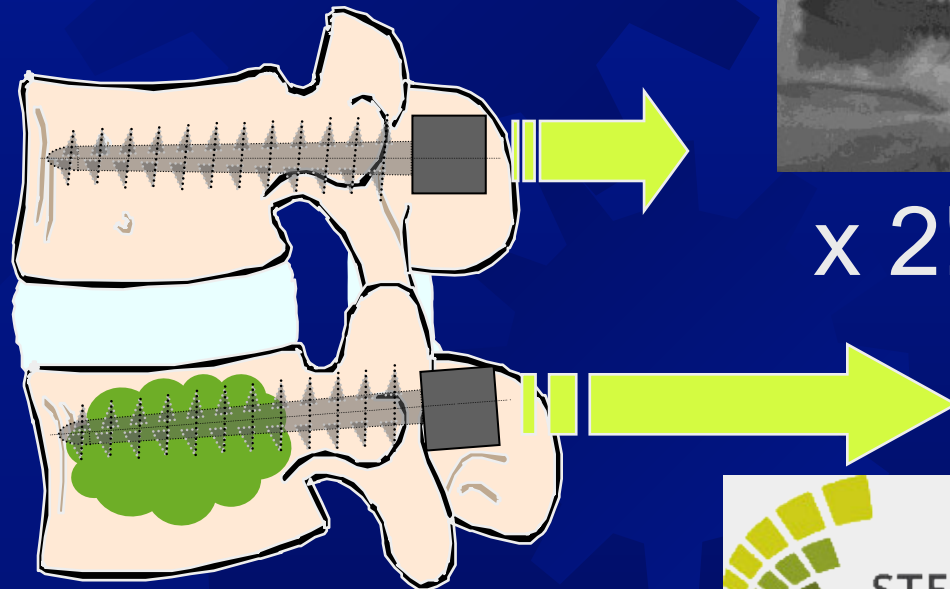
<sup>1</sup>Gold et al, Osteoporosis 1989



# cement reinforcement - implant anchorage

- ★ 2 maal meer stevigheid wanneer bijkomende cement thv schroeven

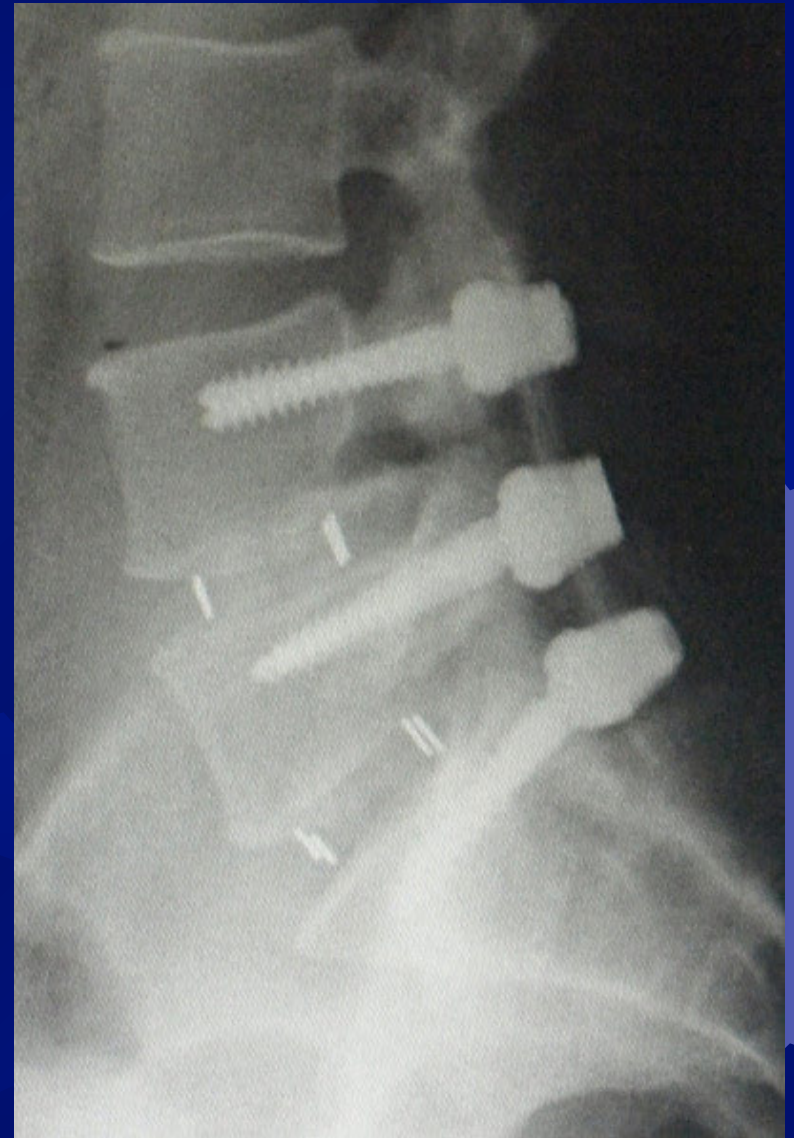
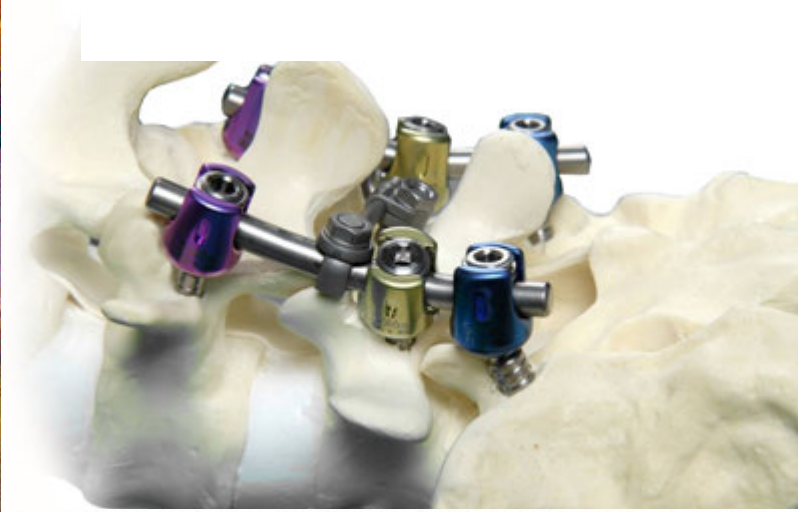(Moore, Spine 22/5, 1997)

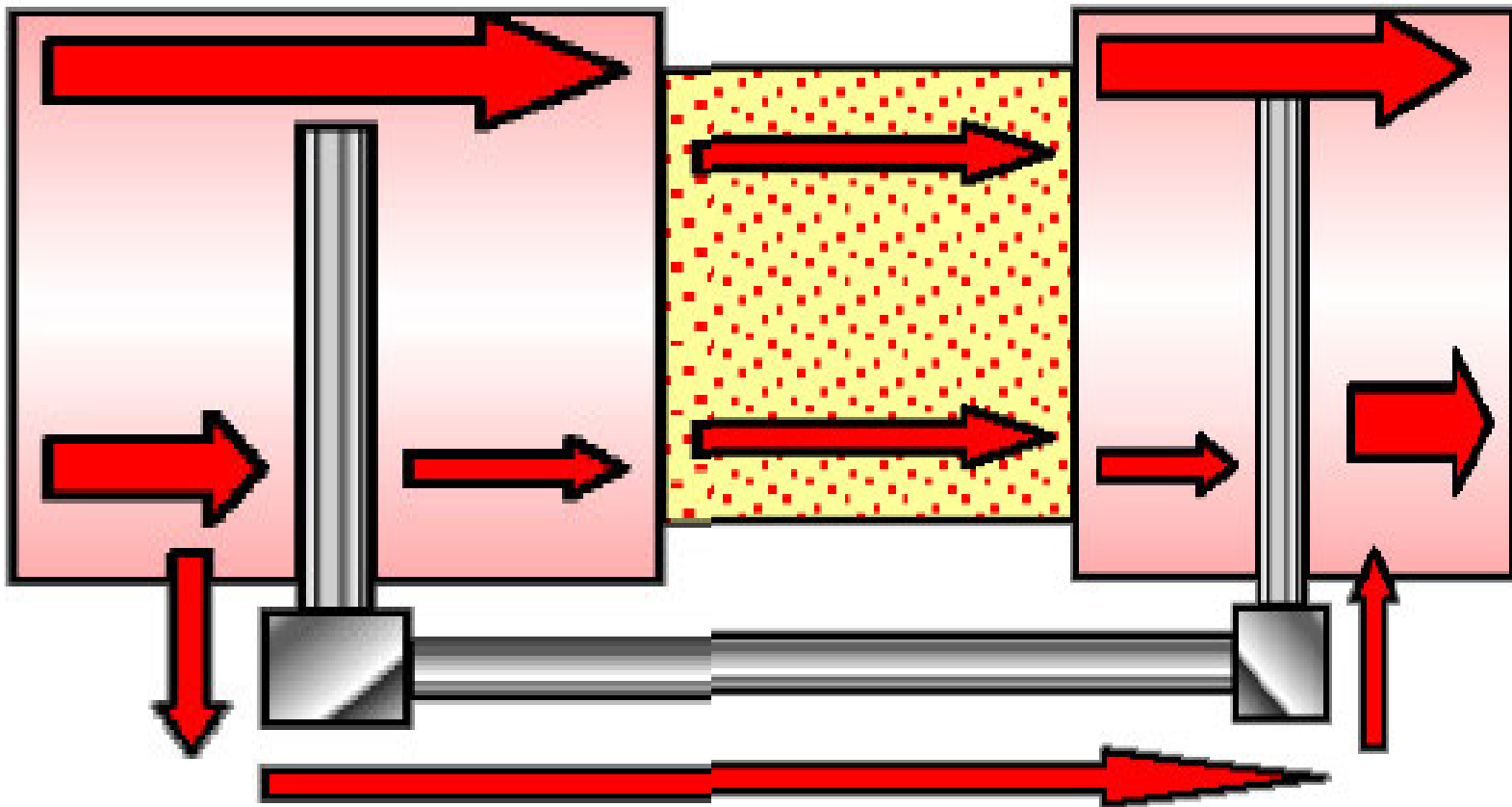


x 2!



STEDELIJK ZIEKENHUIS  
ROESELARE

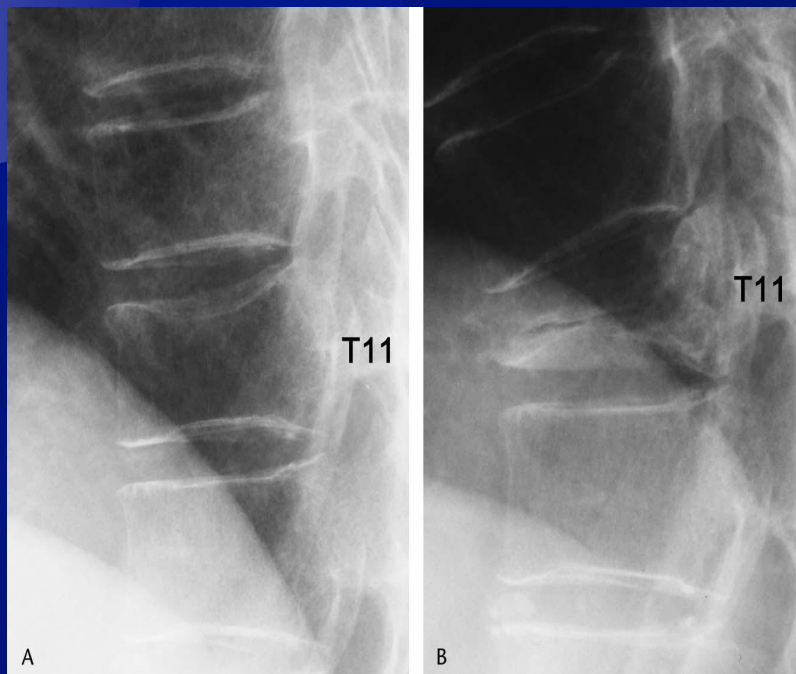




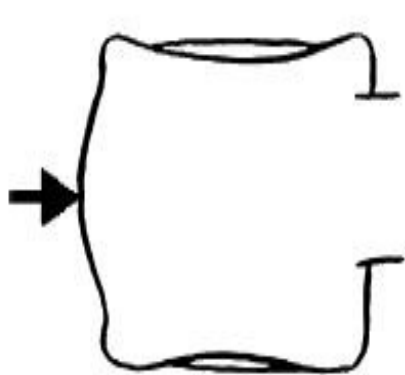
# Natuurlijke evolutie?

Niet voorspelbaar bij wie maar 31 % blijft pijn behouden

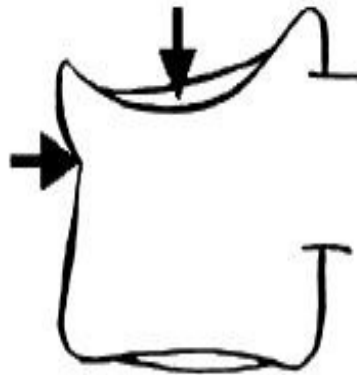
*J Vasc Interv sept 2010 Klazen et al*



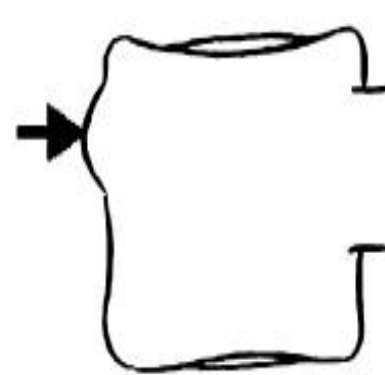
STEDELIIK ZIEKENHUIS  
ROESELARE



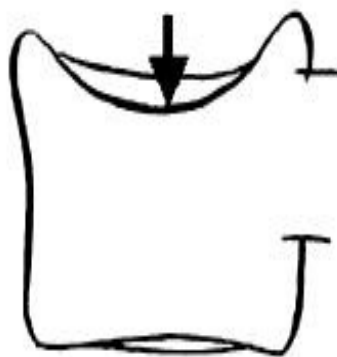
**Swelled-front type**



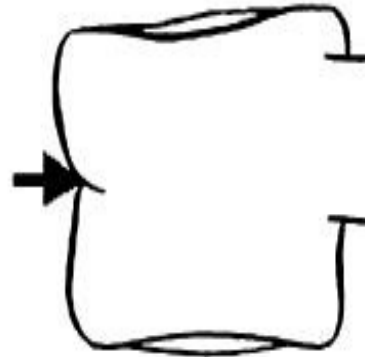
**Bow-shaped type**



**Projecting type**



**Concave type**



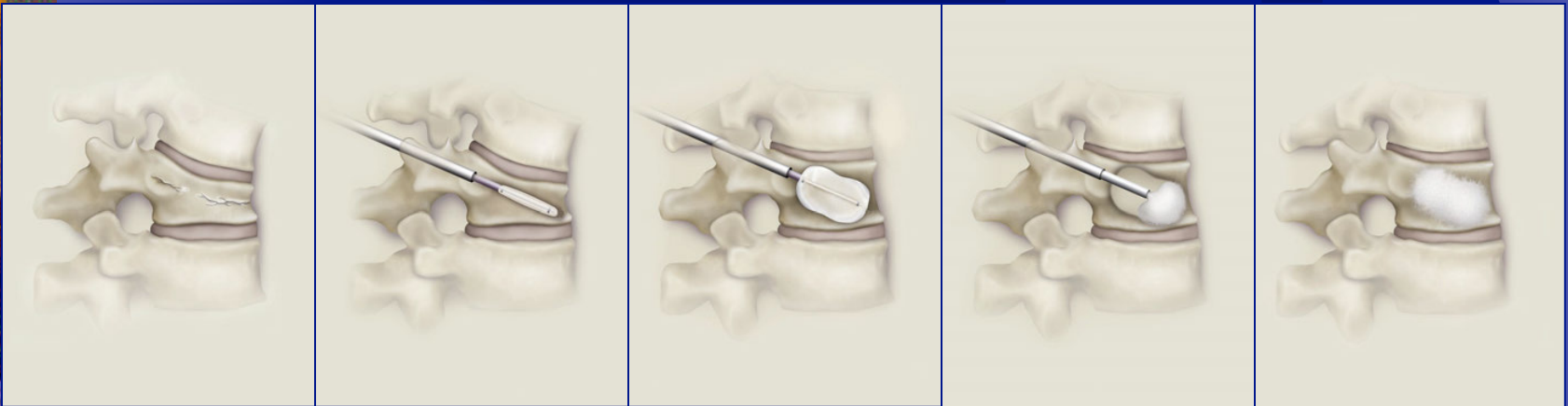
**Dented type**



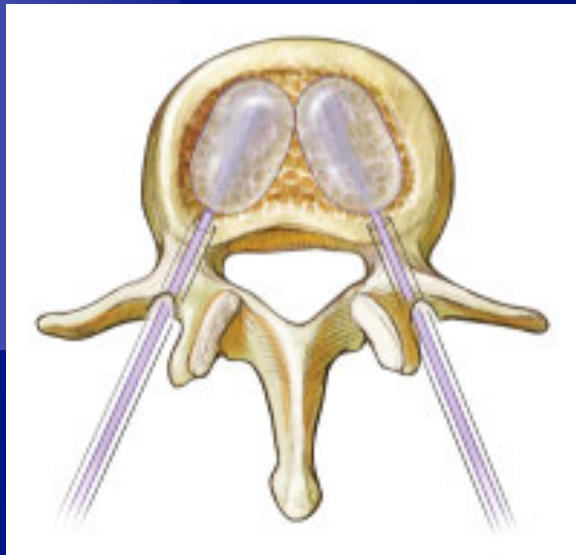
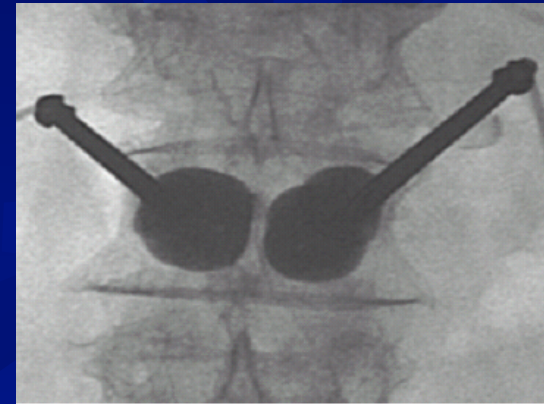
# Ballon Kyphoplastie



STEDELIJK ZIEKENHUIS  
ROESELARE



Balloon Kyphoplasty is  
minimale invasieve  
behandeling van  
wervellichaam  
indeukingsfracturen



Reeds 95.000  
fracturen bij meer  
dan 75.000  
patienten  
behandeld met  
kyphoplastie



STEDELIJK ZIEKENHUIS  
ROESELARE



# DOEL Ballon Kyphoplastie

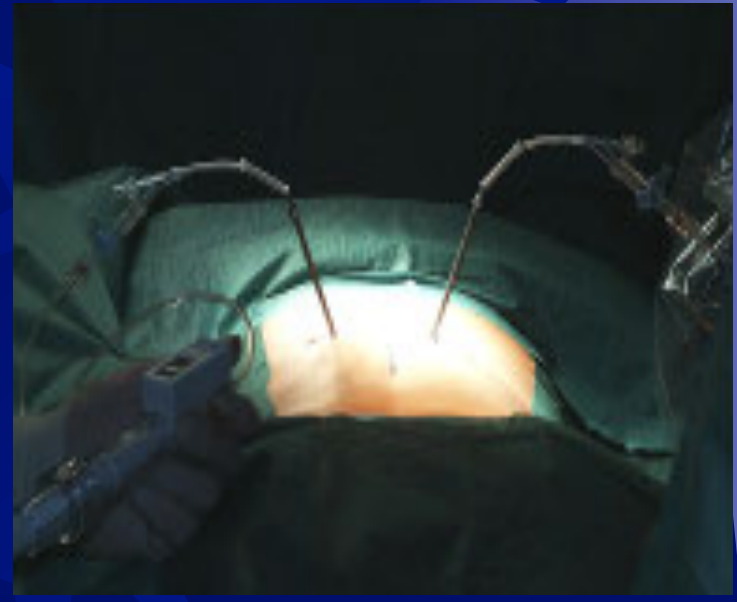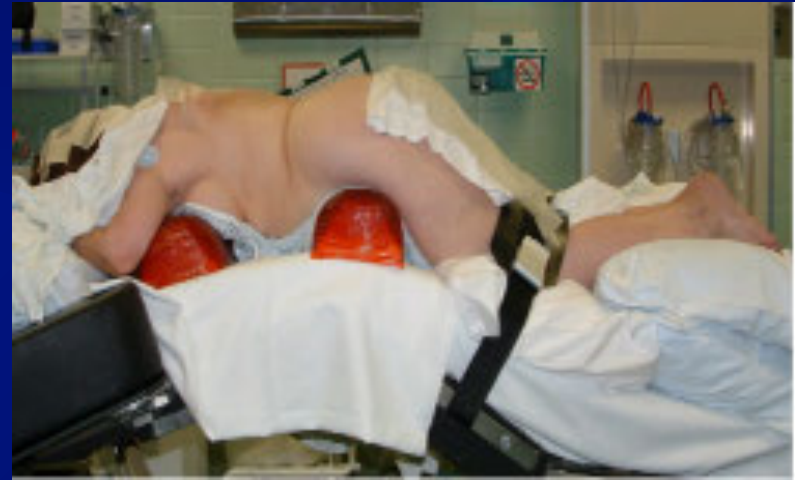Deze nieuwe techniek zorgt voor:

- ✦ Reduceren en stabiliseren van fractuur
- ✦ Corrigeren van spinale deformiteit
- ✦ Voorkomt nieuwe fracturen
- ✦ Onmiddellijke wegname van pijn en verbetering van kwaliteit van leven



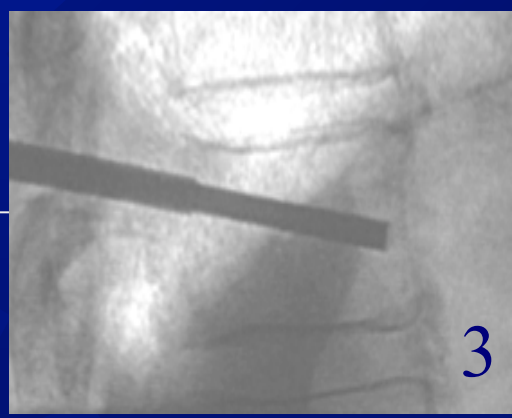
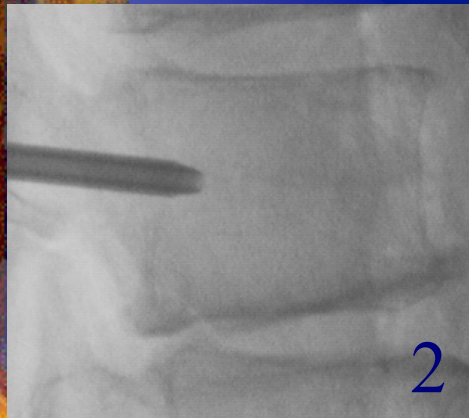
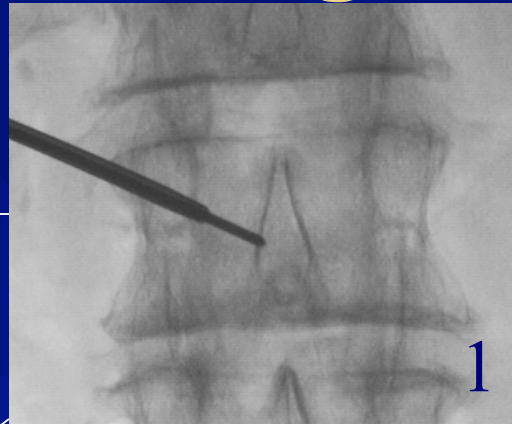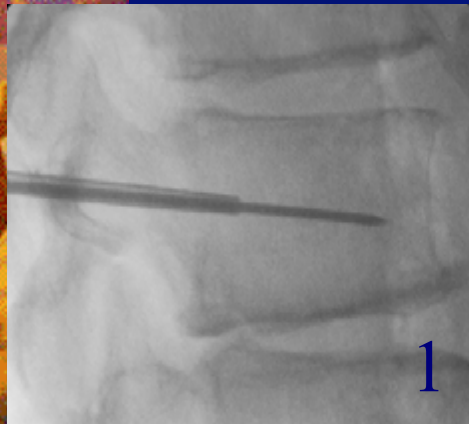
# Techniek

- ★ Locale of algemene anesthesie
- ★ Minimaal invasief
  - 2 incisies van 0.5cm
  - 2 canula's van 4.2mm diameter
- ★ Transpedicular or extrapedicular approach



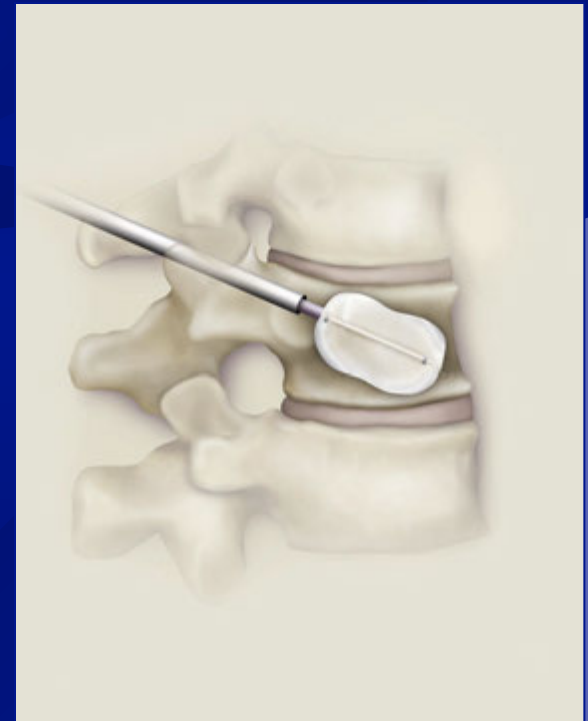
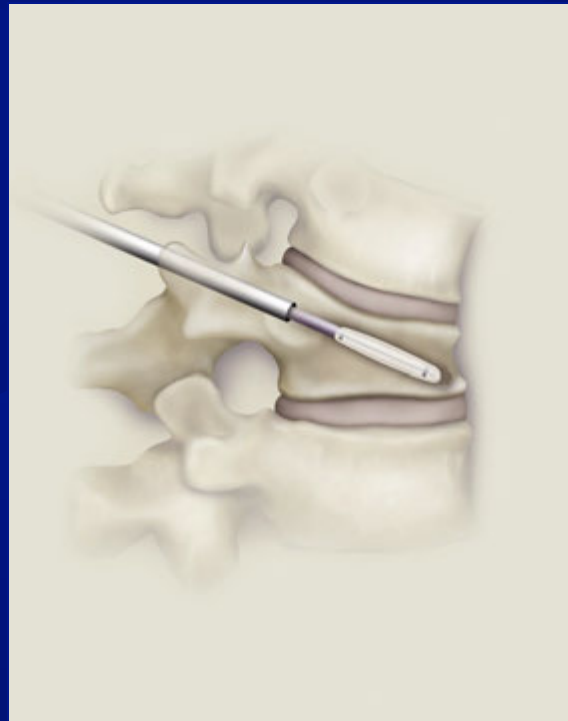
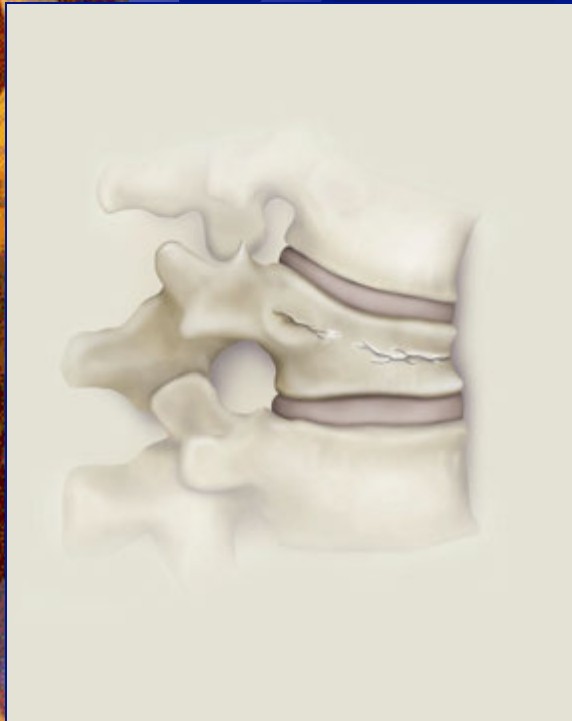


# Positionering ballon

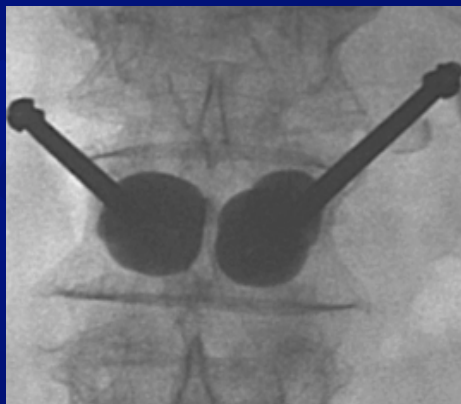
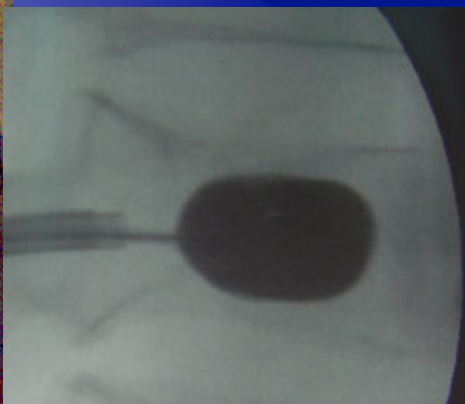
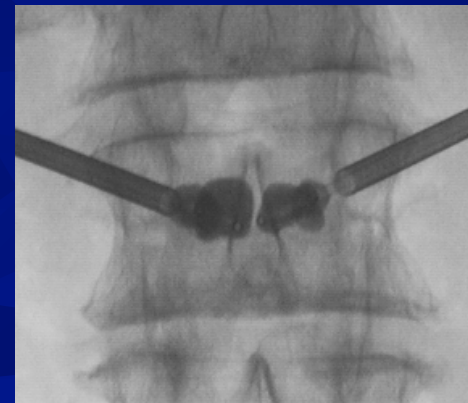
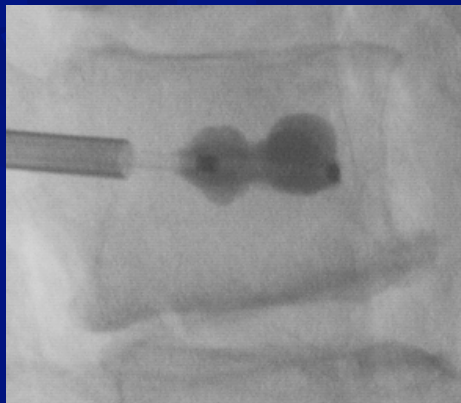
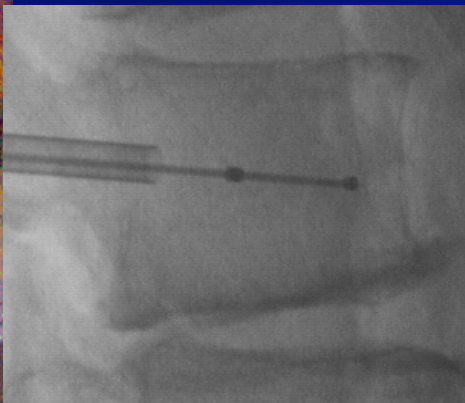1. Via een Jamshidi naald en een K-wire correct intrede punt opgezocht
2. The Osteointroducer wordt geschoven over de K-wire
3. Het kanaal voor de ballon wordt voorbereid

# Fractuur reductie & hoogte herstel



# Ballon inflatie



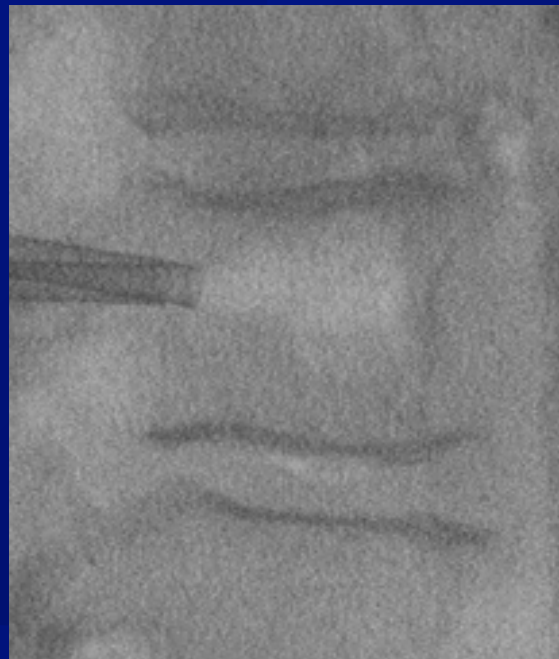
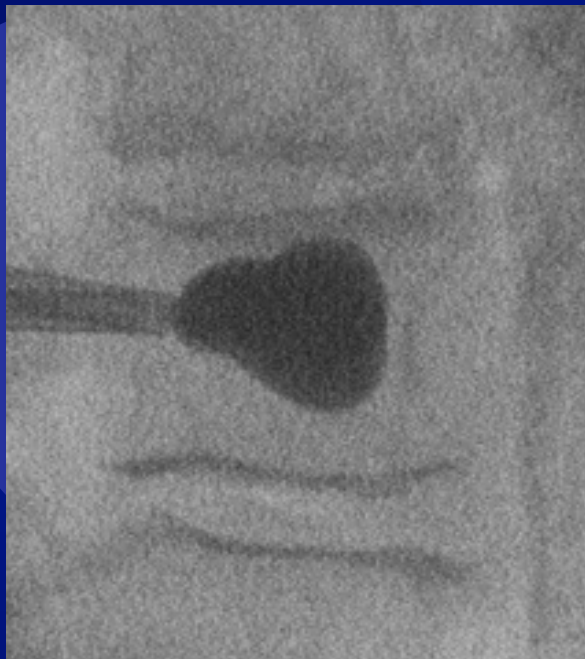‘En masse’  
reduction



STEDELIJK ZIEKENHUIS  
ROESELARE

# Caviteit creeëren

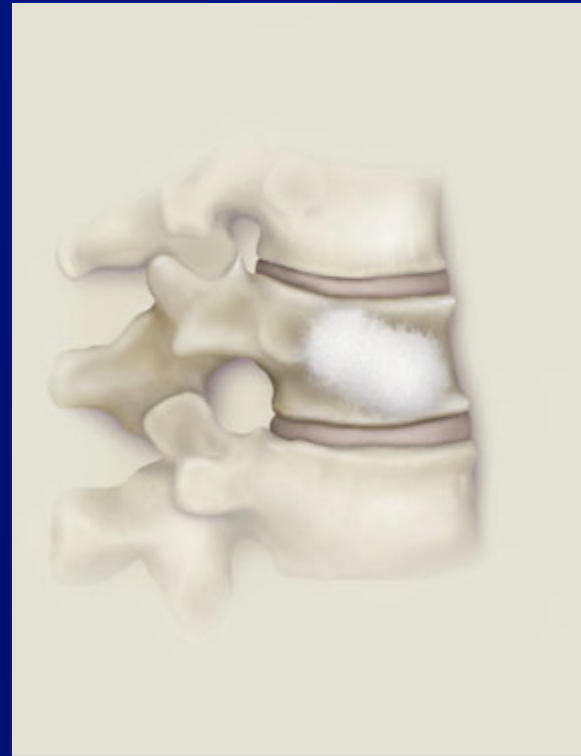
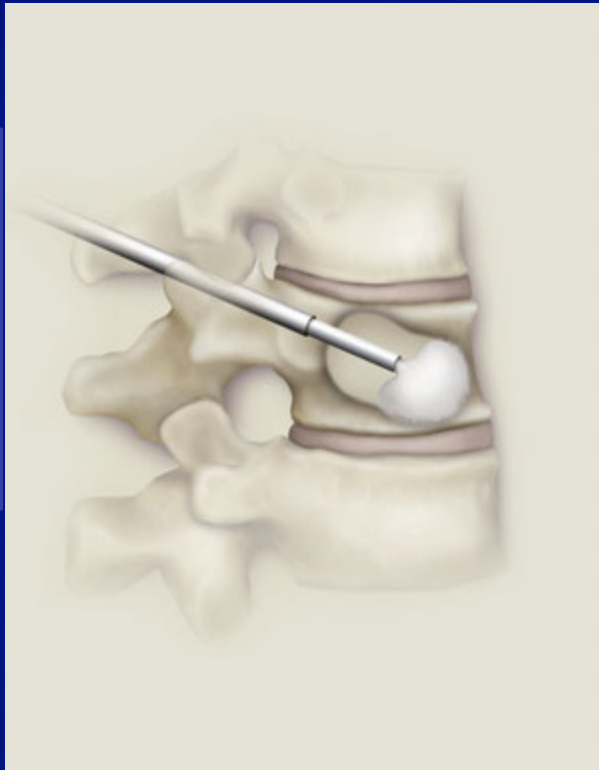**SAFETY!**



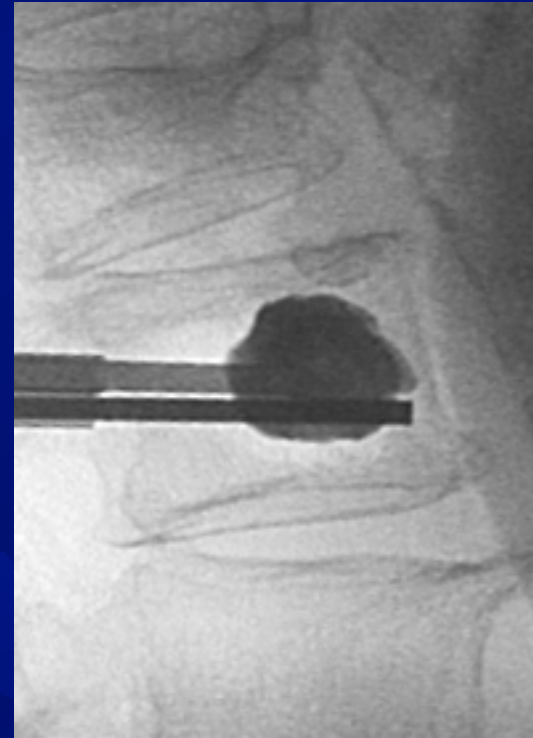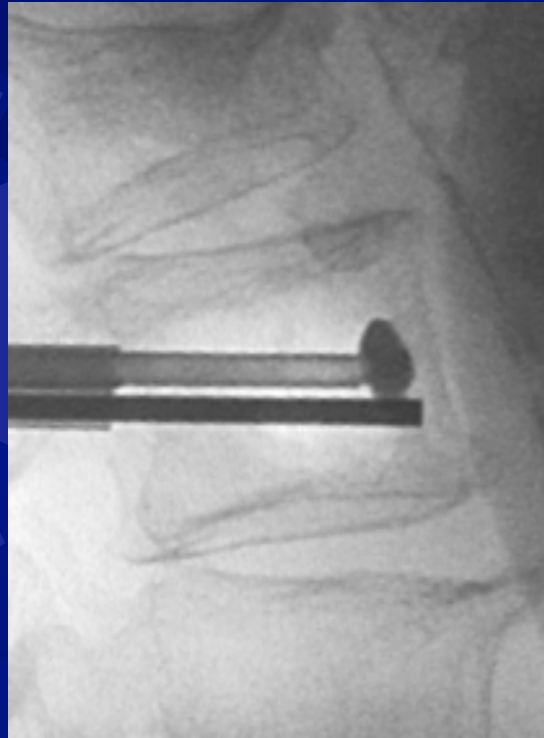
STEDELIJK ZIEKENHUIS  
ROESELARE



# Fractuur stabilisatie



# Fractuur stabilisatie

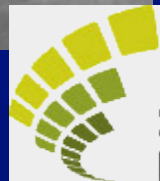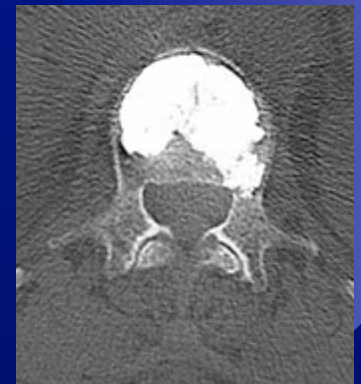
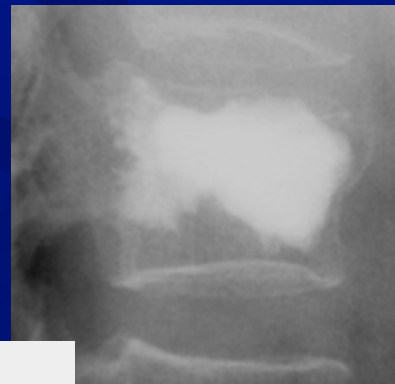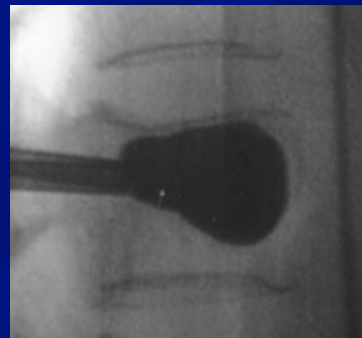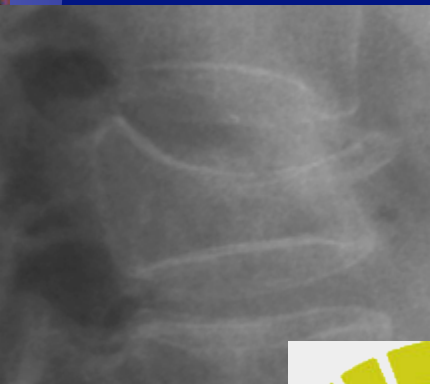


STEDELIJK ZIEKENHUIS  
ROESELARE

# Fractuur Stabilisatie

EFFICACY!

- ★ Visceuse bot cement speciaal voor gebruik van Ballon Kyphoplastie
  - ★ Gebruiken de veilige lage druk " BFD filling technique"
- Voor onmiddellijke en blijvende pijnbehandeling



STEDELIJK ZIEKENHUIS  
ROESELARE

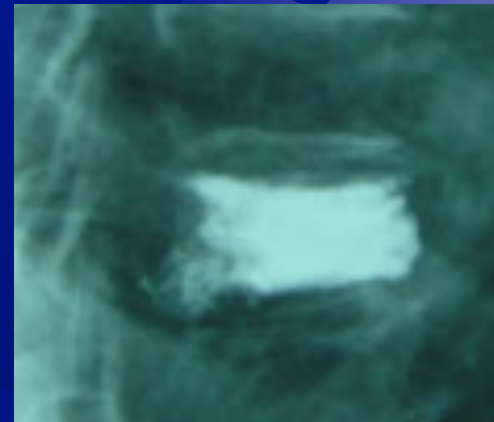
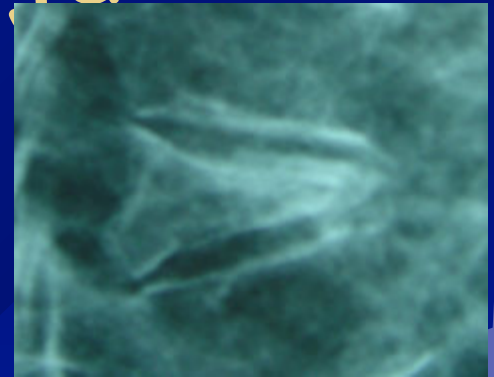


# polymethylmethacrylaat

- ★ Cement lekkage 40 % vertebroplasty (3 % symptomatisch) versus 8 % kyphoplastie
- ★ Spine 2009 june: Mc Girt et al : eerste 3 maand na wervelfractuur duidelijk klinisch beter bij kp en vp versus medicamenteuse therapie
- ★ Cement viscositeit : geen invloed voor lekkage Spine sept 2010 Nieuwenhuijse
- ★ Niet meer adjacent level fractures na Percut vertebroplasty AM J Neuroradiolog 2010 sept

# Ballon Kyphoplastie & Tijd

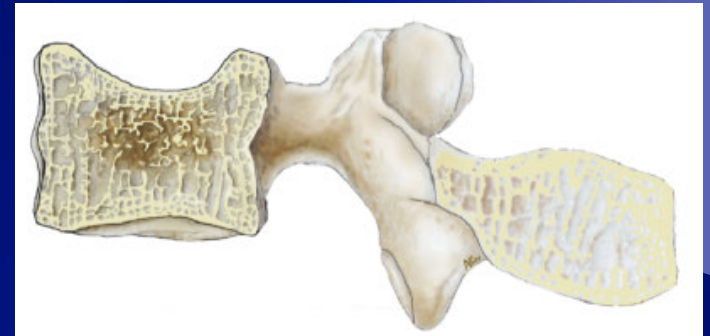- ✦ Behandeling van 1 niveau ± 60min; ongeveer 30 min per bijkomend niveau
- ✦ Korte hospitaal opname (1d);
- ✦ Onmiddellijk pijn vermindering



# Indicaties voor ballon kyphoplastie

pijnlijke wervellichaam  
indeukingsfractuur in de lumbale of  
thoracale zone, te wijten aan:

- Primaire osteoporose
- Secundaire osteoporose
- Osteolytische letsels bij multiple myeloma  
of bot metastasis
- Trauma



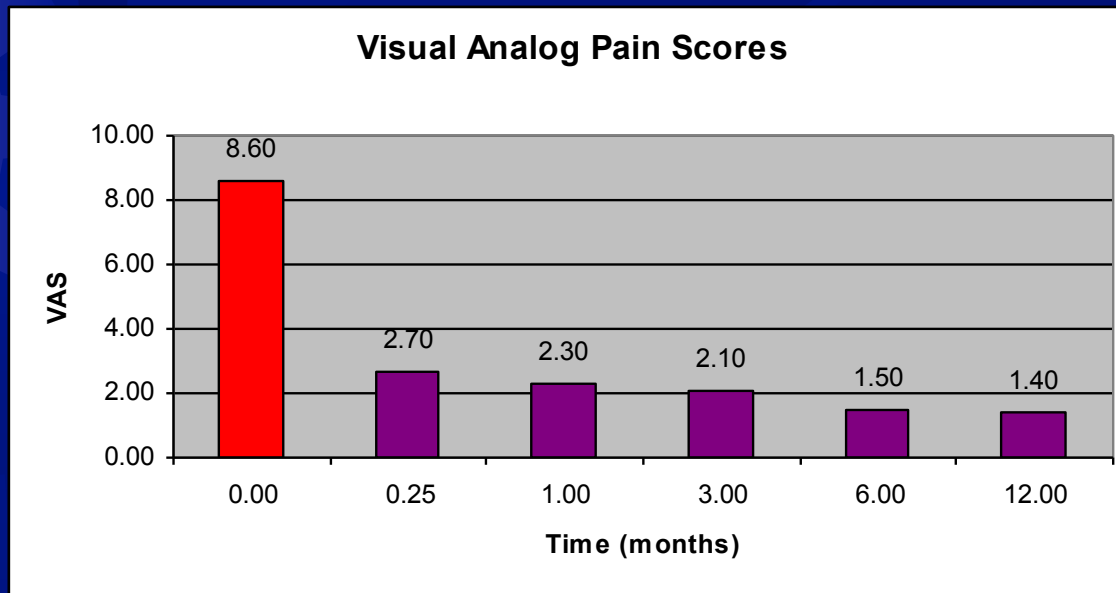
# Patienten resultaten

- ❑ herstel wervellichaam hoogte
- ❑ correctie kyfose angulatie
- ❑ Significante reductie in pijn (95%)
- ❑ verminderd aantal dagen bed
- ❑ verbeterde kwaliteit van leven
- ❑ verbetering alle daagse activiteiten
- ❑ verbetering mobiliteit
- ❑ groot aantal tevreden patienten



# Pijn

★ Ledlie : 96 pat– 104 procedures

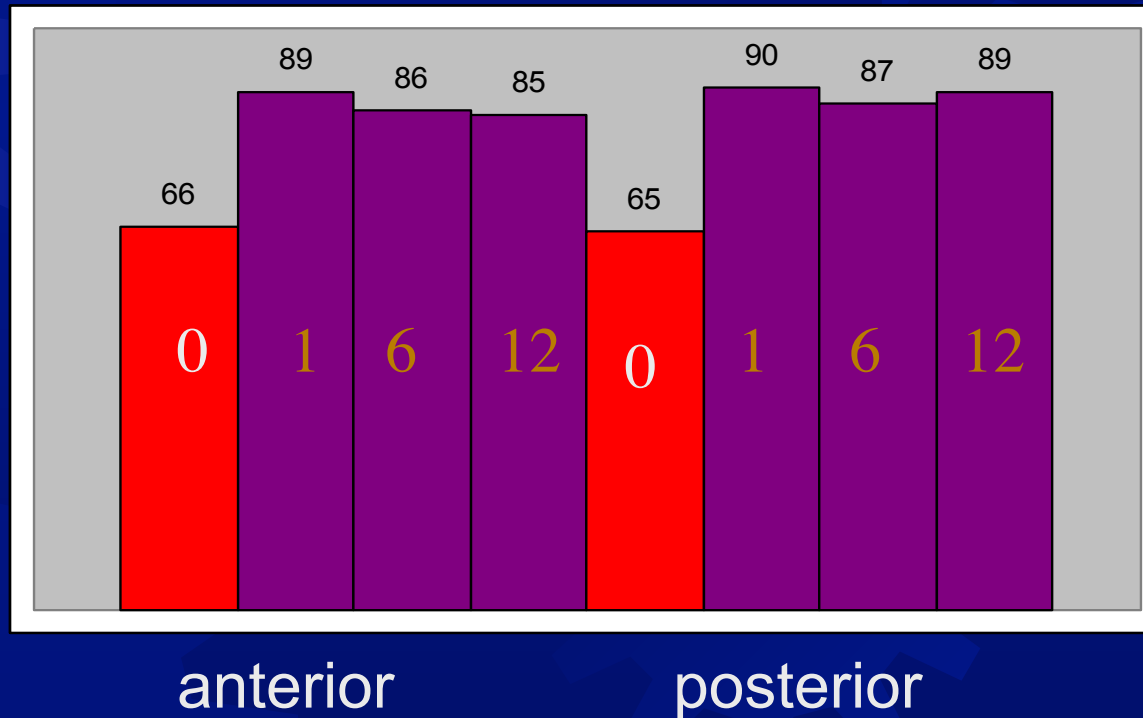




# Wervellichaam hoogte herstel

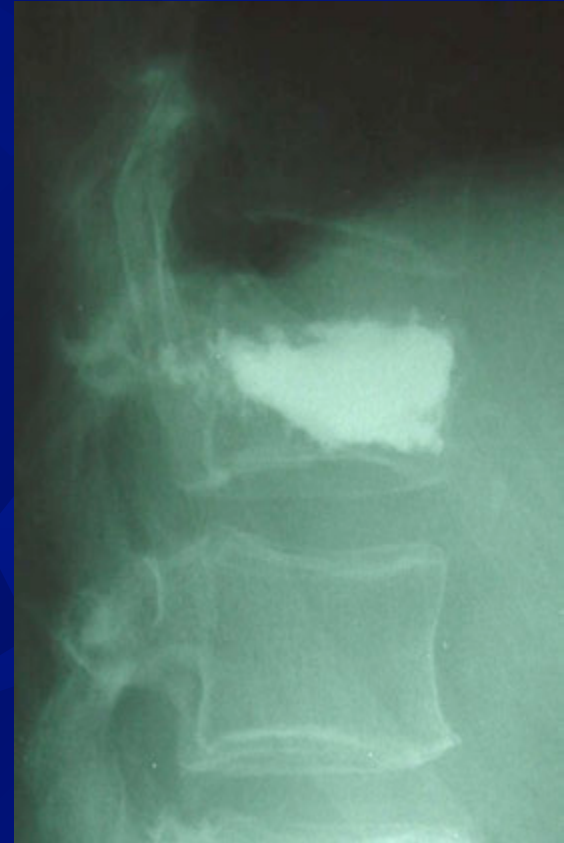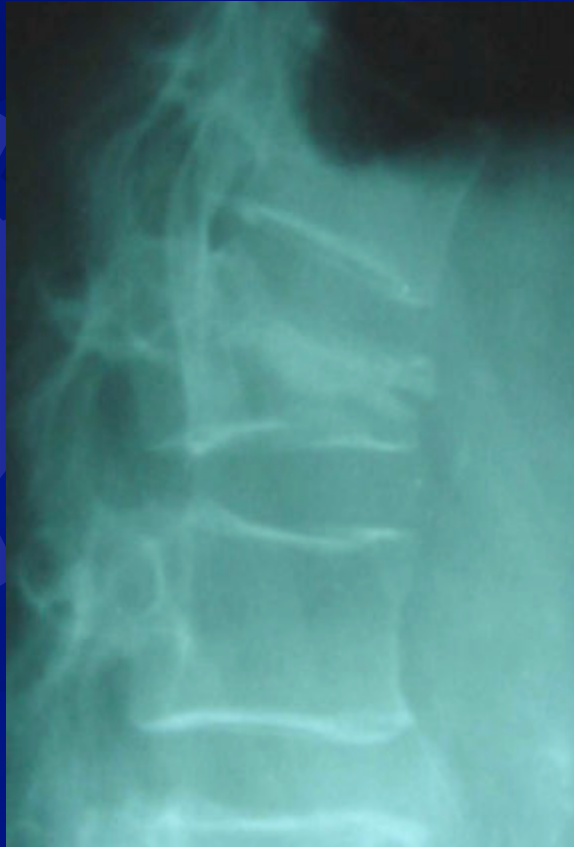


- ★ Ledlie: vertebral body was restored to 87% of its original height



# Hoogte herstel

- ✦ Garfin : abstract at NASS 2001
- ✦ 2194 Balloon Kyphoplasty procedures
- ✦ in 1439 patients
- ✦ **72%** herstel van de ingezakte wervel  
wanneer behandeld binnen 3 m



# Kyphose hoek

- ★ Philips : 29 patients – 37 procedures
- ★ **gemiddeld 8,8° correctie van de kyphose**
- ★
- ★ fracture-age < 3 maand : correctie van de deformiteit

# Wat betekent 8°?



STEDELIJK ZIEKENHUIS  
ROESELARE

# Kostprijs conservatief

- ✦ Conservatieve behandeling:
  - Analgetica
  - Bedrust
  - bracing
- ✦ VCF patient :10-20 dagen ziekenhuisopname
- ✦ Grote kostprijs zonder iets te doen
- ✦ Na Balloon Kyphoplasty: Patient terug thuis na 1 dag en met minder analgetica

# complicaties

- ✱ klein percentage symptomatische PMMA(cement) embol: 1%
- ✱ Lekkage van PMMA :41%  
vertebroplastie versus 9 % kyphoplastie
- ✱ Spinaal zenuw irritatie of schade :  
paralysis 1 op 10.000

# Verschil met Vertebroplastie

- ★ Minder veilig:

- ★ Leakage rate
- ★ complications

- ★ Geen herstel wervellichaamhoogte



STEDELIJK ZIEKENHUIS  
ROESELARE



# FREE studie: *Fracture Reduction Evaluation*

---

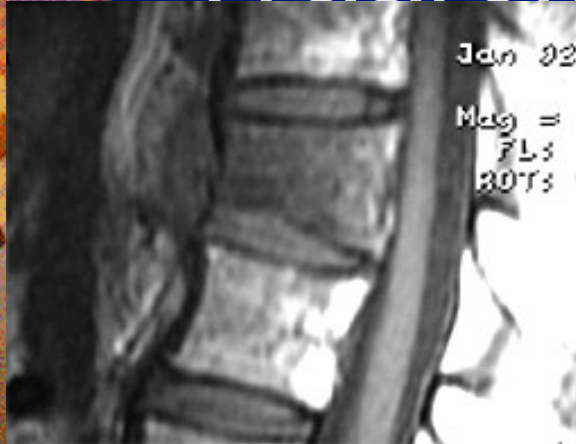**Efficacy and safety of balloon kyphoplasty compared with non-surgical care for vertebral compression fracture (FREE): a randomised controlled trial**

*Douglas Wardlaw, Steven R Cummings, Jan Van Meirhaeghe, Leonard Bastian, John B Tillman, Jonas Ranstam, Richard Eastell, Peter Shabe, Karen Talmadge, Steven Boonen*

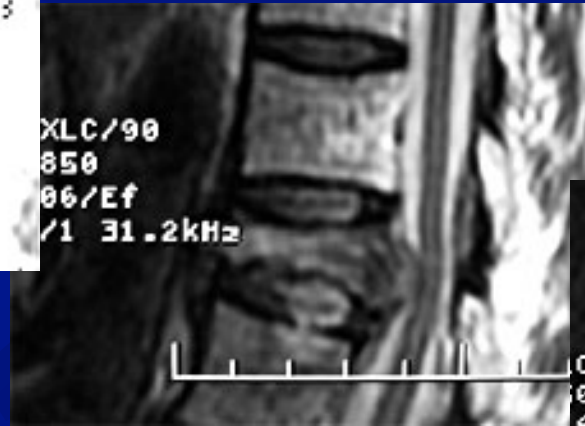


STEDELIJK ZIEKENHUIS  
ROESELARE

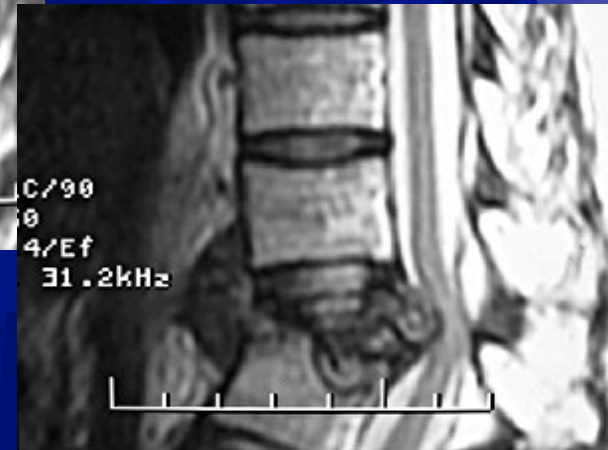
# Waarom wachten ?



January 2003



February 2003



May 2003

T-12 VCF

# Rugpijn is niet normaal



STEDELIJK ZIEKENHUIS  
ROESELARE